

## INFECÇÃO POR MALASSEZIA EM CAPRINO NO SEMIÁRIDO PARAIBANO

Higor Gabriel Figueiredo de Sousa<sup>1\*</sup>; Hódias Sousa de Oliveira Filho<sup>1</sup>; Rodrigo Formiga Leite<sup>1</sup>, Mikaelly Mangueira Fernandes<sup>1</sup>, Juliana Ferreira da Silva<sup>1</sup>, Maysa de Oliveira Dantas<sup>1</sup>, Gilderlândio Pinheiro Rodrigues<sup>1</sup> e Roseane de Araújo Portela<sup>1</sup>

**Resumo:** Relata-se um caso raro de infecção por *Malassezia sp.* em um caprino, fêmea, saanen atendido na Clínica Médica de Grandes Animais (CMGA) do Hospital Veterinário do Instituto Federal de Ciência e Tecnologia da Paraíba. Durante o exame clínico observou-se a presença de lesão multifocal hiperqueratótica com projeções semelhantes a chifres cutâneos e firmes. Foi realizada escarificação e imprint da lesão para o Laboratório de Citologia Veterinária (LCV) para exame citológico. No exame citopatológico observou-se presença acentuada de estruturas basofílicas isoladas, redondas, ovais e com formato de amendoim, condizente com *Malassezia sp.* encontrados aderidos a queratinócitos e extracelularmente. Baseados nos achados citopatológicos confirmou-se infecção por *Malassezia sp.* na região perineal em caprino do semiárido paraibano.

**Palavras-chave:** Hiperqueratose, *M. Caprae*, Levedura.

## INFECTION BY MALASSEZIA IN CAPRINO IN SEMIÁRIDO PARAIBANO

**Abstract:** A rare case of *Malassezia sp.* infection is reported in a female goat, saanen attended at the Medical Clinic of Large Animals (CMGA) of the Veterinary Hospital of the Federal Institute of Science and Technology of Paraíba. During the clinical examination, the presence of hyperkeratotic multifocal lesion with projections similar to cutaneous and firm horns was observed. Scarification and imprint of the lesion were performed for the Veterinary Cytology Laboratory (LCV) for cytological examination. In the cytopathological examination, a marked presence of isolated, round, oval and peanut-shaped basophilic structures was observed, consistent with *Malassezia sp.* found adhered to keratinocytes and extracellularly. Based on cytopathological findings, malassezia sp infection was confirmed in the perineal region in goats of the semi-arid region of Paraíba.

**Keywords:** Hyperkeratosis, *M. Caprae*, Yeast.

\*Autor para correspondência

Recebido para publicação em 22/08/2019; aprovado em 06/05/2020

<sup>1</sup> Departamento de Medicina Veterinária, Instituto Federal da Paraíba (IFPB), Sousa-PB, e-mail higorifpb@gmail.com

## INTRODUÇÃO

A *Malassezia sp.* é um fungo leveduriforme comensal da pele e constitui um dos principais causadores de infecções oportunistas como dermatite e otite externa em cães e gatos, podendo ser encontrado no meato acústico externo, reto, pele interdigital, sacos anais e vagina (COWELL 2009).

Os sinais clínicos mais frequentes são prurido, alopecia, liquenificação, hiperpigmentação e eritema (RHODES, 2005). Mudanças no microclima local (temperatura, umidade, pH) são fatores estimulantes para a proliferação exacerbada da levedura. Além disso reações de hipersensibilidade, doenças endócrinas e administração prolongada de antibacterianos ou glicocorticoides podem predispor infecções oportunistas por essa levedura (MACHADO, 2001).

O diagnóstico pode ser realizado através da citologia por imprint cutâneo de fita adesiva ou escarificação da lesão. A infecção é confirmada ao se identificar mais de dois fungos redondos e ovais por campo. A cultura fúngica também pode ser utilizada como método de diagnóstico. Os achados histopatológicos se caracterizam por dermatite perivascular superficial a intersticial linfocítica com fungos, podendo ser notada a presença de pseudohifas de forma ocasional (MEDLEAU & HNILICA, 2003).

No Brasil, relatos de Malasseziose cutânea em caprinos são escassos. Este trabalho tem como objetivo relatar um caso de infecção cutânea por *Malassezia sp.* em caprino na região semiárida da Paraíba.

## MATERIAL E MÉTODOS

Foi acompanhado na Clínica Médica de Grandes Animais (CMGA) do Hospital Veterinário Adílio dos Santos de Azevedo do Instituto Federal da Paraíba – Campus Sousa, o atendimento de uma cabra com cascos irregularmente crescidos e que apresentava lesões na região perineal.

Após a coleta de dados e avaliação clínica do animal foi solicitado o casqueamento e exame citopatológico das lesões da região perineal. Para o exame, as amostras coletadas através de imprint e escarificação foram encaminhadas para o Laboratório de Citologia Veterinária (LCV-IFPB) para preparação das lâminas, que posteriormente seguiram as etapas pelo Panótico Rápido®.

## RESULTADOS E DISCUSSÃO

Caprino, adulto da raça saanen, apresentava por toda região perineal lesões hiperqueratóticas multifocais projetando-se da pele (chifres cutâneos), com 0,2 à 1cm de comprimento, firmes e com variações de amarelo à enegrecido (Figura 1). Havia áreas pontuais avermelhadas.

As dermatites por *Malassezia* em cães promovem hiperplasia irregular da epiderme, geralmente acompanhada de hiperqueratose. (GUILLOT et al. 1998). Porém as hiperqueratoses com projeções tipo com “chifres cutâneos”, não são relatadas em casos de malasseziose, essas lesões podem sugerir lesão pré-neoplásica benigna ou maligna como queratose solar, carcinoma de células escamosas (CCE) ou lesões anexas especialmente a acantomas infundibulares ceratinizantes, esta última não relatada em caprinos, sendo comuns em cães. Em cabras, de pelagem clara, as lesões benignas provocadas pela radiação solar, podem aparecer na lateral do úbere e tetos (HARGIS & GINN, 2013), e o CCE foi relatado por Barbosa et.al (2009), que sugeriu a relação da despigmentação do períneo, a cauda curta e elevada como fatores predisponentes a ocorrência de CCE comumente observada nesta região. Sendo assim, o CCE, mesmo de ocorrência rara em caprinos, deve ser considerada para o acompanhamento da evolução clínica do caso, pois o animal vive em clima semiárido e possui pelagem clara.

No exame citopatológico observou-se presença acentuada (>20 por campo de 40x) de estruturas basofílicas individuais redondas, ovais, com formato de amendoim (brotamento), condizente com *Malassezia sp.* aderidos às células epiteliais cornificadas e livres ao fundo (Figura 2).

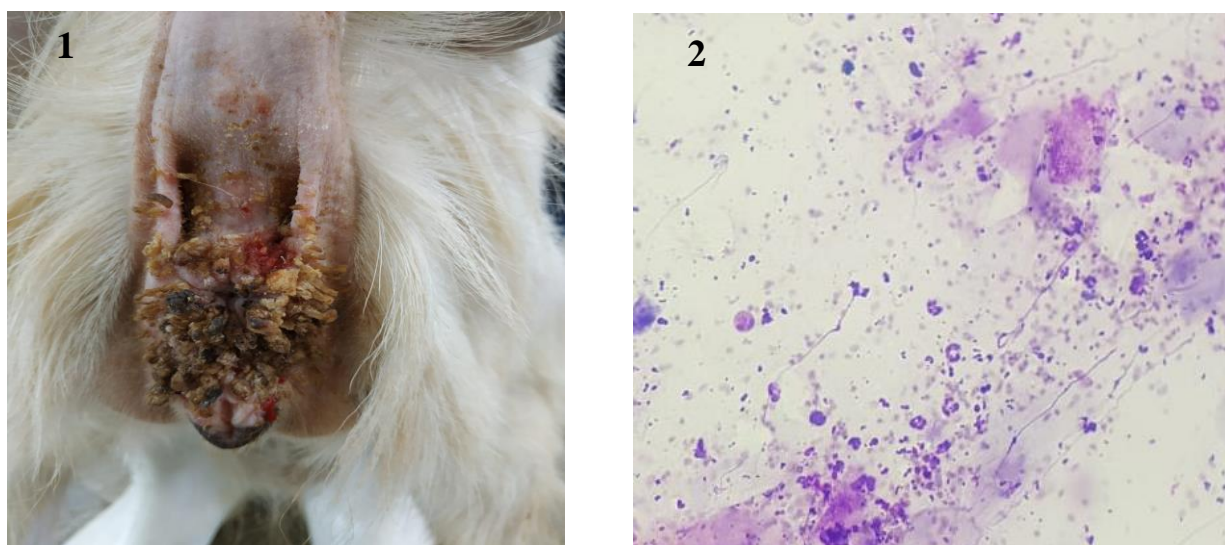


Figura 1- Cabra. Região perineal apresentando múltiplas lesões hiperqueratóticas projetando-se da pele (chifres cutâneos) variando de amareladas a enegrecidas. Figura 2- Observa-se acentuada presença de estruturas basofílicas individuais (redondas a ovais), com formato de amendoim, condizentes com *Malassezia sp.* aderidas às células e livres ao fundo (Panótico, Obj 40x).

Havia também discreta presença de células superficiais nucleadas, infiltrado inflamatório composto por neutrófilos e macrófagos, bactérias cocoides e debris celulares. Devido ao alto número de leveduras por campo, por si já confirma o diagnóstico de Malasseziose (GUILLOT et al. 1998).

A estrutura morfológica de *Malassezia sp.* não difere das encontradas nos casos diagnosticados em otites por *Malassezia sp.* em caninos. Para este caso, não foi possível identificar a espécie, pois as características morfológicas visualizadas na citologia são insuficientes, porém sabe-se que caprinos

podem ser acometidos por *Malassezia Caprae* (MIRHENDI et al., 2005, CABAÑES et al., 2007), embora tais relatos sejam muito escassos no Brasil.

Na avaliação citológica não foi evidenciada caracteres celulares sugestivos de processos neoplásicos, porém o CCE quando bem diferenciado pode ser laborioso, sendo indicado o histopatológico para confirmação do diagnóstico (COWELL 2009), e assim observar outras lesões histopatológicas da malasseziose, como uma dermatite perivasculare superficial a intersticial com agentes intralésionais (MEDLEAU & HNILICA, 2003). O acompanhamento da lesão através da citologia foi solicitado para examinar a diminuição das leveduras e demais constituintes celulares.

## CONCLUSÃO

De acordo com o exame citopatológico pode-se confirmar o diagnóstico de infecção por *Malassezia* em caprino no semiárido paraibano. As associações dos dados epidemiológicos e clínicos, principalmente o aspecto de chifres cutâneos, sugeriram outros diagnósticos diferenciados que nortearam a requisição do exame histopatológico para averiguar a presença do carcinoma de células escamosas.

## REFERÊNCIAS BIBLIOGRÁFICAS

BARBOSA J.D., DUARTE M.D., OLIVEIRA C.M.C., REIS A.B., PEIXOTO T.C., PEIXOTO P.V. & BRITO M.F. Carcinoma de células escamosas perineal em cabras no Pará. **Pesquisa Veterinária Brasileira**, 29(5): 421-427, 2009.

CABAÑES, J.; THEELEN, B.; CASTELLÁ, G.; BOEKHOUT, T. Two new lipiddependent *Malassezia* species from domestic animals. **FEMS Yeast Research**, v. 7, p. 1064-1076, 2007.

COWELL, R.L.; TYLER, R.D.; MEINKOTH, J.H.; DENICOLA, D.B. Diagnóstico citológico e hematologia de cães e gatos. 3.ed. São Paulo: **MedVet**, 2009. 476p.

GUILLOT, J.; BREUGNOT, C.; DE BARROS, M.; CHERMETTE, R. Usefulness of Dixon's medium quantitative culture of *Malassezia* species from canine skin. **Journal of Veterinary Diagnostic Investigation**, v. 10, p. 382 – 4, 1998.

HARGIS A.M. & GINN P.E. 2013. O Tegumento, p.1107-1261. In: McGavin M.D. & Zachary J.F. (Ed.), Bases da Patologia em Veterinária. 5ª edição. **Mosby Elsevier**, St Louis. 1324p.

MACHADO, M.L.S. Dermatofitos e leveduras isolados da pele de cães com dermatopatias diversas. Porto Alegre, Universidade Federal do Rio Grande do Sul. **Dissertação (Mestrado em Ciências Veterinárias)** Faculdade de Veterinária. Universidade Federal do Rio Grande do Sul, Porto Alegre, 82 f, 2001.

MEDLEAU, Linda; HNILICA, Keith A. Dermatologia de Pequenos Animais. **Editores Rocca**, São Paulo, 1 ed., pg. 40 a 42, 2003.

MIRHENDI, H.; MAKIMURA, K; ZOMORODIAN, K.; YAMADA, T.; SUGITA, T; YAMAGUCHI, H. A simple PCR-RFLP method for identification and differentiation of 11 *Malassezia* species. **Journal of Microbiology Methods**, v. 61, p. 281-284, 2005.

RHODES, Karen Helton. Dermatologia de Pequenos Animais: consulta em 5 min. **Editora Revinter**, Rio de Janeiro, 1 ed., 2005, pg. 13 a 18.