

ARTIGO CIENTÍFICO

SURTO DE INTOXICAÇÃO POR SÓDIO EM SUÍNOS NO SEMIÁRIDO DA PARAÍBA

Hodias Sousa de Oliveira Filho^{1*}; Mariely Pessoa de Brito¹; Higor Gabriel Figueiredo de Sousa¹; Maria Estrela de Oliveira Ramos¹; Isabela Calixto Matias²; Maria Jussara Rodrigues do Nascimento²; Glauco José Nogueira de Galiza^{2,3}; Lisanka Ângelo Maia^{1,2}

Resumo: Descreve-se um surto de intoxicação por sódio em suínos no semiárido da Paraíba. Os suínos eram alimentados com soro de queijo, 24 animais jovens adoeceram, 23 morreram e um foi eutanasiado e necropsiado. Os suínos demonstravam sinais neurológicos como incoordenação, tremores musculares, opistótono, andar em círculo e pressão da cabeça contra objetos, seguidos de óbito, pouco tempo depois. Na necropsia observou-se área focal acinzentada no córtex parietal e, microscopicamente, meningoencefalite eosinofílica associada à polioencefalomalacia. O diagnóstico de intoxicação por sal em suínos foi realizado com base nos dados epidemiológicos, sinais clínicos e confirmado através dos achados histopatológicos. Conclui-se que a intoxicação por sal ocorre em suínos do alto sertão paraibano. O fornecimento de soro de queijo associada à privação de água foram responsáveis pelo quadro da intoxicação.

Palavras-chave: Cloreto de sódio, sinais neurológicos, soro de queijo.

OUTBREAK OF SODIUM INTOXICATION IN PIGS IN THE SEMIARID OF PARAÍBA

Abstract: An outbreak of sodium poisoning in pigs in the semi-arid region of Paraíba is described. The pigs were fed cheese serum, 24 young animals got sick, 23 died and one was euthanized and necropsied. The pigs showed neurological signs such as incoordination, muscle tremors, opistótone, walking in a circle and pressure of the head against objects, followed by death, shortly thereafter. At necropsy, a grayish focal area was observed in the parietal cortex and, microscopically, eosinophilic meningoencephalitis associated with polyoencephalomalacia was observed. The diagnosis of salt poisoning in pigs was made based on epidemiological data, clinical signs and confirmed by histopathological findings. It is concluded that salt poisoning occurs in pigs from the upper sertão of Paraíba. The supply of cheese serum associated with water deprivation was responsible for the poisoning.

Keywords: Sodium chloride, neurological signs, cheese serum.

*Autor para correspondência

Recebido para publicação em 22/08/2019; aprovado em 06/05/2020

¹Departamento de Medicina Veterinária, Instituto Federal De Educação, Ciência e Tecnologia da Paraíba (IFPB), Sousa-PB, Brasil. *E-mail: hodiasfilho2@gmail.com

²Programa de Pós-Graduação, Universidade Federal de Campina Grande (UFCG), Patos-PB, Brasil.

³Departamento de Medicina Veterinária, Universidade Federal de Campina Grande (UFCG), Patos-PB, Brasil.

INTRODUÇÃO

A ingestão excessiva de sal pode levar animais de produção e companhia à um quadro de intoxicação, mais frequente em suínos, que pode apresentar-se na forma de surto e causar consideráveis prejuízos econômicos aos produtores. Os animais são intoxicados após ingestão de alimentação com alto teor de sódio associados a períodos de privação de água, seguidos por fornecimento abundante, mesmo que a dieta apresente níveis regulares de NaCl (CARSON 2006; RADOSTITS et al., 2007).

O diagnóstico dessa intoxicação tem sido realizado baseado nos dados epidemiológicos, achados clínicos e histológicos, acrescidos da dosagem de sódio no líquido cefalorraquidiano e humor aquoso (BOOS et al. 2012; BRUM et al., 2013). No Brasil, surtos de intoxicação por sal em suínos foram descritos nos estados do Rio Grande do Sul (BRUM et al., 2013) e Santa Catarina (BOOS et al., 2012).

Na região Nordeste, criações de suínos alimentados com soro provenientes da salga de queijo de coalho são comuns, pois é uma alternativa alimentar viável devido seu valor nutricional elevado e baixo custo (MARTINS et al., 2008). Existem relatos por parte dos produtores dessa intoxicação, entretanto, são poucos os trabalhos que caracterizam a mesma na região.

Portanto, objetiva-se descrever os aspectos clínicos, epidemiológicos e patológicos de um surto de intoxicação por sal em suínos, na região semiárida da Paraíba.

MATERIAL E MÉTODOS

Os dados epidemiológicos e clínicos foram coletados durante visita da equipe do Laboratório de Patologia Animal (LPA) do Hospital Veterinário Adílio Santos de Azevedo (HV-ASA) do Instituto Federal de Educação, Ciência e Tecnologia da Paraíba (IFPB), campus Sousa, a fazenda no município de Nazarezinho, Alto Sertão Paraibano. Os animais que vieram a óbito foram necropsiados e coletados fragmentos de órgãos da cavidade torácica, abdominal e sistema nervoso central, fixados em formol tamponado a 10% e em seguida processados rotineiramente para avaliação histopatológica.

RESULTADOS E DISCUSSÃO

O surto ocorreu em janeiro de 2018 em uma propriedade localizada no município de Nazarezinho, Paraíba. A propriedade possuía um lote de 50 suínos com idade variando entre 50 dias e oito meses de idade, sem padrão de raça definido. Os animais eram criados para subsistência e alimentavam-se diariamente de soro de queijo (Figura 1A), esses armazenados em caixa plástica por dois dias e em seguida divididos em quantidade suficiente para alimentá-los por esses dias. O soro era a única fonte de alimentação e não havia disponibilidade de água.

Do total, 24 animais jovens (50 dias) adoeceram, 23 morreram e um foi eutanasiado. Nenhum animal adulto manifestou sintomatologia clínica. Após o fornecimento do soro, no primeiro dia, 18 suínos apresentaram andar cambaleante, salivação, seguido de decúbito e morte. No dia seguinte, outros cinco suínos também vieram a óbito. No terceiro dia, foi realizada a necropsia do suíno eutanasiado, onde, durante o exame, foi observada área acinzentada com aproximadamente um centímetro de diâmetro no córtex parietal.

Nos demais órgãos não foram observadas lesões macroscópicas significativas. Microscopicamente havia no córtex parietal áreas multifocais de moderada necrose neuronal laminar caracterizada por neurônios retraídos com citoplasma vermelho, núcleos picnóticos e edema perineural. Adicionalmente, haviam áreas multifocais de malácia caracterizada por vacuolização do neurópilo com células Gitter e restos axonais associados à hemorragia e hemossiderose. Ocasionalmente, observou-se gliose e astrócitos com citoplasma abundante na substância cinzenta circundando as áreas de malácia. Havia moderado infiltrado inflamatório constituído por eosinófilos e linfócitos nos espaços de Virchow Robins (Figura 1B), as vezes associado a edema perivascular e tumefação endotelial. Esse infiltrado também foi observado em vasos das leptomeninges. Na substância branca observaram-se esferoides axonais discretos.

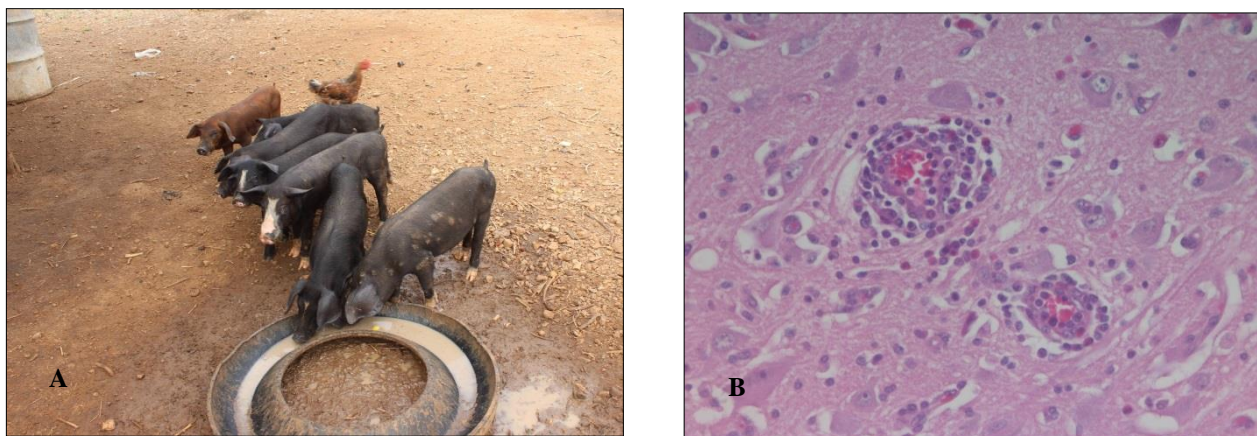


Figura 1. A: Animais alimentando-se de soro de queijo, fornecido em cocho improvisado de pneu. B: Infiltrado inflamatório constituído por eosinófilos e linfócitos nos espaços de Virchow Robins. HE. Obj. 40x.

O diagnóstico de intoxicação por sal em suínos foi realizado com base nos dados epidemiológicos, sinais clínicos e confirmado através dos achados histopatológicos. A presença de eosinófilos nas leptomeninges e espaço de Virchow Robins associada a necrose laminar do córtex permitiram a confirmação de intoxicação por sal. Esses achados têm sido descritos como característicos da doença e foram verificados também por outros autores (SUMMERS et al., 1995; RADOSTITS et al., 2007; BOOS et al., 2012; BRUM et al., 2013). Adicionalmente, para o diagnóstico dessa intoxicação pode ser realizado

análise da concentração de sódio no liquor cefaloraquidiano (LCR), humor aquoso e soro de animais com suspeitas de intoxicação por sal (BOOS et al., 2012; BRUM et al., 2013).

Nesse trabalho, esses testes não foram utilizados, uma vez que, outros animais não adoeceram e não houveram suspeita clínica inicial da intoxicação, portanto, amostras de soro e liquor não foram coletadas. Apesar dos suínos adultos receberem o mesmo manejo alimentar e hídrico, apenas os animais jovens desenvolveram sinais clínicos e morreram. Da mesma forma foram observados dados semelhantes em propriedades no sul do país nas quais foram relatados surtos de intoxicação por sal em suínos (BOOS et al., 2012; BRUM et al., 2013) demonstrando que suínos jovens são mais susceptíveis e apresentam sinais nervosos quando expostos a altos níveis de sódio sem a oferta de água.

Acredita-se que a intoxicação por sal associada a ingestão de soro de queijo ocorre em suínos na região semiárida da Paraíba, causando perdas econômicas significativas, principalmente porque o soro é repassado sem custos pela indústria de laticínios para o produtor rural. Entretanto, poucos casos foram relatados, favorecendo para que essa intoxicação seja negligenciada. Portanto, torna-se necessário expandir o conhecimento dessa intoxicação para médicos veterinários e produtores, a fim de estabelecer medidas de controle.

CONCLUSÃO

Conclui-se que a intoxicação por sal ocorre em suínos na região semiárida da Paraíba. O fornecimento de soro de queijo associada à privação de água foram responsáveis pelo quadro da intoxicação.

REFERÊNCIAS BIBLIOGRÁFICAS

- BOOS, G.S.; WATANABE, T.T.N.; ALMEIDA, P.R.; OLIVEIRA, L.G.S.; PAVARINI, S.P.; ZLOTOWSKI, P.; DRIEMEIER, D. Surto de intoxicação por sal em suínos em Santa Catarina. **Pesquisa Veterinária Brasileira**. Rio de Janeiro, RJ. vol.32, n.4, p. 329-332, 2012.
- BRUM, J.S.; GALIZA G.J.N.; LUCENA, R.B.; BARROS, C.S.L. Intoxicação por sal em suínos: aspectos epidemiológicos, clínicos patológicos e breve revisão de literatura. **Pesquisa Veterinária Brasileira, Brasília**, v.7, n.33, p.890-900. 2013.
- CARSON, T. L. Toxic minerals, chemicals, plants, and gases. **Diseases of swine**, v. 9, p. 971-984, 2006.
- FRANCO, B. D. G. M.; LANDGRAF, M. **Microbiologia dos Alimentos**. São Paulo: Editora Atheneu. p.182.2008.
- PROPHET, E.B.; MILLS, B.; ARRINGTON, J.B. **Laboratory methods in histotechnology**. Washington: American registry of pathology.p.274. 1992.

RADOSTITS, O. M., GAY, C. C., BLOOD, D. C., HINCHCLIFF, K. W., & MCKENZIE, R. A. **Clínica Veterinária: um tratado de doenças dos bovinos, ovinos, suínos, caprinos e eqüinos**. Guanabara Koogan, 2002.

RADOSTITS, O. M., GAY, C. C., HINCHCLIFF, K. W., & CONSTABLE, P. D.L. **Veterinary Medicine: A Textbook of the diseases of Cattle, Sheep, Pigs, Goats and Horses** v. 10, p. 1608-1609, 2007.

SUMMERS B.A.; CUMMINGS, J.F; DELAHUNTA, A. **Veterinary Neuropathology**. p.254-255, 1995