

ARTIGO CIENTÍFICO

ENTERITE GRANULOMATOSA EM UM CÃO

Caroline Gomes da Silva*¹; Laynaslan Abreu Soares²; Isabela Calixto Matias²; Ana Lucélia de Araújo¹; Sheila Nogueira Ribeiro Knupp¹; Flaviane Neri Lima de Oliveira²; Antônio Flávio Medeiros Dantas^{2,3}; Lisanka Ângelo Maia¹

Resumo: Relata-se um caso de um cão com enterite granulomatosa, proveniente da zona rural de São João do Rio do Peixe, que possuía o hábito de nadar em açude. Foi atendido na CMPA do HVASA-IFPB, campus Sousa, apresentando emagrecimento progressivo, hematoquezia e presença de massa em região hipogástrica. Na laparotomia exploratória, constatou-se espessamento de alças intestinais e aumento de linfonodos mesentéricos, sendo coletado fragmento de colón descendente através de biópsia incisional. Microscopicamente foram observadas imagens negativas de estruturas tubuliformes em áreas de necrose e de infiltrado inflamatório neutrofílico e histiocítico. No exame imuno-histoquímico não houve marcação positiva para o *Pythium insidiosum*. Com base nos achados clínicos, epidemiológicos e patológicos realizou-se o diagnóstico de enterite granulomatosa.

Palavras-chave: Granuloma. Hifas. Oomiceto.

GRANULOMATOUS ENTERITIS IN A DOG

Abstract: We report a case of a dog with granulomatous enteritis, coming from the rural area of São João do Rio do Peixe, who had the habit of swimming in a dam. He was attended at the HVASA-IFPB MCPA, Sousa campus, with progressive weight loss, hematochezia and presence of mass in the hypogastric region. In exploratory laparotomy, thickening of intestinal loops and increased mesenteric lymph nodes were found, and descending colon fragment was collected through incisional biopsy. Negative images of tubuliform structures were microscopically observed in areas of necrosis and neutrophilic and histiocytic inflammatory infiltrate. On immune histochemical examination there was no positive marking for *Pythium insidiosum*. Based on clinical, epidemiological and pathological findings, granulomatous enteritis was diagnosed.

Keywords: Granuloma. Hyphae. Oomycete.

*Autor para correspondência

Recebido para publicação em 22/08/2019; aprovado em 26/04/2020

¹Departamento de Medicina Veterinária, Instituto Federal de Educação, Ciência e Tecnologia da Paraíba (IFPB), Sousa-PB, Brasil. *E-mail: carol33silva@gmail.com

²Programa de Pós-Graduação, Universidade Federal de Campina Grande (UFCG), Patos-PB, Brasil.

³Departamento de Medicina Veterinária, Universidade Federal de Campina Grande (UFCG), Patos-PB, Brasil.

INTRODUÇÃO

Enterite é o termo geral utilizado para caracterizar processos inflamatórios no intestino, que podem ser agudos ou crônicos. Dentre as alterações inflamatórias intestinais de caráter crônico, podemos incluir a enterite granulomatosa, que em cães apresenta baixa ocorrência. Nesses casos, os sinais clínicos serão manifestados de acordo com a porção afetada do intestino, o grau de intensidade e tipo de agente envolvido no processo lesionado, contribuindo para diminuição ou fechamento do lúmen intestinal (SANTOS; ALESSI, 2016; ZACHARY, 2018).

A principal sintomatologia relatada em cães são perda de peso progressivo, vômitos, diarreia, hematoquezia, formação de massas abdominais palpáveis e espessamento de alças intestinais (GREENE, 2015). No entanto, esses sinais também são observados em cães com neoplasias intestinais, devendo ser consideradas como principal diagnóstico diferencial para enterites crônicas.

Os principais agentes infecciosos envolvidos em quadros de enterite granulomatosa em cães são os oomicetos (GALIZA et al., 2014), fungos (FRADE et al., 2017; OLIVEIRA et al., 2018; ZACHARY, 2018) e actinomicetos (FRADE et al., 2018). A pitiose gastrointestinal causada pelo oomiceto *Pythium insidiosum* é o exemplo de enterite granulomatosa mais relatada em cães na região Nordeste, caracterizando-se por espessamento transmural e segmentar, e por vezes linfadenomegalia mesentérica (GREENE, 2015).

Adicionalmente, sete casos de pitiose intestinal também foram diagnosticados em cães, na Universidade Federal de Santa Maria (UFSM) no período de 1990 a 2012. Portanto, objetiva-se descrever um caso de enterite granulomatosa em um cão na região semiárida da Paraíba.

MATERIAL E MÉTODOS

Os dados clínicos e epidemiológicos foram coletados da ficha de atendimento clínico animal, no Hospital Veterinário Adílio Santos de Azevedo do Instituto Federal de Educação, Ciência e Tecnologia da Paraíba (HVASA-IFPB) – Campus Sousa, Paraíba. Após a avaliação clínica, o animal foi encaminhado para realização de procedimento cirúrgico de laparotomia exploratória no setor de Clínica Cirúrgica de Pequenos Animais (CCPA) do IFPB, onde foi realizada biopsia incisional e coletado fragmento de aproximadamente um cm de diâmetro do cólon descendente.

O fragmento foi fixado em formol tamponado a 10% e em seguida encaminhado para o Laboratório de Patologia Animal da Universidade Federal de Campina Grande (UFCG), Patos – Paraíba, para avaliação histopatológica. Para identificação do agente etiológico foi realizada imuno-histoquímica utilizando anticorpo anti-*Pythium insidiosum*, na Universidade Federal de Santa Maria (UFSM).

RESULTADOS E DISCUSSÃO

Um cão, macho, com um ano e um mês de idade, da raça Pastor Belga, proveniente da zona Rural de São João do Rio do Peixe, Paraíba, foi atendido no HVASA-IFPB, apresentando emagrecimento progressivo, sangue nas fezes e coprofagia, há aproximadamente um mês. Foi relatado que o animal costuma nadar em um açude. Na avaliação clínica observou-se mucosas hipocoradas e fezes fétidas. Na palpação abdominal verificou-se massa em região hipogástrica, não responsiva a dor. Diante do histórico e achados clínicos suspeitou-se de corpo estranho intestinal. Na laparotomia exploratória, foi constatado espessamento de alças intestinais e aumento dos linfonodos mesentéricos (Figura 1A).

Na avaliação macroscópica do fragmento de intestino grosso (cólon descendente) foi observado espessamento transmural, e em parede presença de múltiplos nódulos amarelados medindo 0,1cm de diâmetro. Microscopicamente, observou-se áreas multifocais de necrose circunscritas por moderado infiltrado inflamatório constituído predominantemente por neutrófilos, raros macrófagos e células gigantes multinucleadas, estendendo-se da submucosa a muscular (Figura 1B). Imagens negativas de estruturas tubuliformes em cortes longitudinais e transversais, largas, escassamente septadas e ramificadas foram observadas no citoplasma de células gigantes, macrófagos e livres em áreas de necrose (Figura 1B, inserido). Na imuno-histoquímica não houve imunomarcagem das hifas para *Pythium insidiosum*.

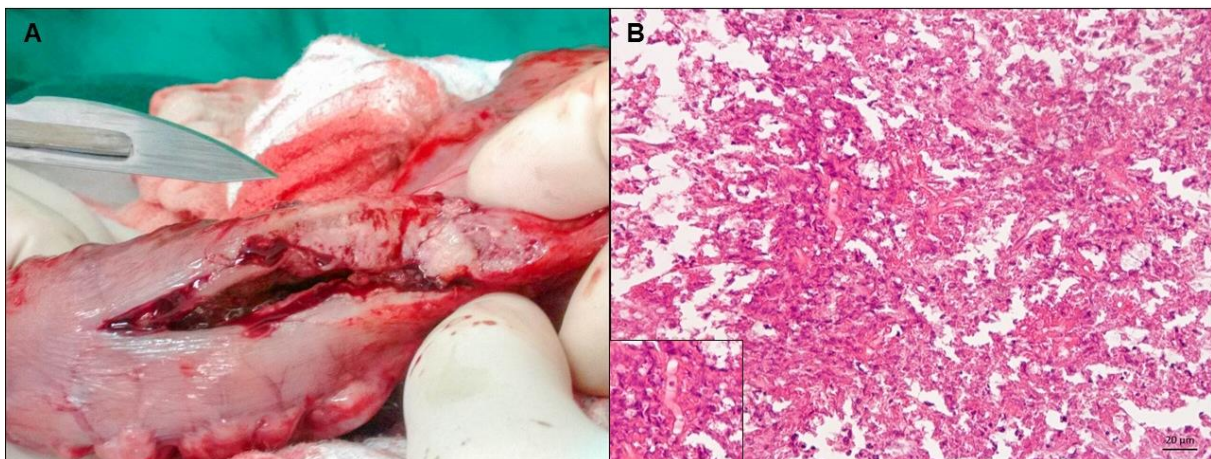


Figura 1: A – Laparotomia exploratória, com espessamento da parede do colón descendente. B – Áreas de necrose circunscritas por infiltrado inflamatório. Inserido: imagem negativa de estrutura tubuliforme. HE. Bar=20µm.

As características macroscópicas e microscópicas da lesão são semelhantes aos relatos de enterite granulomatosa associada a infecção pelo oomiceto *P. insidiosum*, descritos por Galiza et al. (2014) e Frade et al. (2017). A ausência de imunomarcagem limita essa confirmação, entretanto, acredita-se que fatores como tamanho do fragmento e o tempo de fixação do material em formol, causam alterações na estrutura do antígeno, contribuindo para ausência de imunomarcagem. Adicionalmente, tem sido descrito

que a presença das hifas nas áreas de necrose, onde a ação de enzimas proteolíticas liberadas pelas células necróticas contribui para perda da antigenicidade nos epítomos específicos, dificulta a imunomarcção (RAMOS-VARA; BEISSENHERZ, 2000).

O fato desse animal ser proveniente da zona rural, associado ao hábito de nadar em açude, reforça a possibilidade de infecção por *P. insidiosum*, uma vez que, zoósporos móveis, forma infectante do agente, habitam preferencialmente em ambientes aquáticos. O contato com água constitui um fator de risco importante para a infecção, que na forma gastrointestinal possivelmente ocorre através da ingestão da água contaminada pelo oomiceto.

Além de obstrução intestinal por corpo estranho, principal suspeita clínica nesse caso, é importante incluir neoplasias como linfoma alimentar, em diagnóstico diferencial de enterites crônicas, pois cursam com sintomatologia semelhante.

CONCLUSÃO

Enterites crônicas granulomatosas apresentam limitações no diagnóstico quando há falhas na conservação de material para exames histopatológico. O prognóstico é geralmente desfavorável.

REFERÊNCIAS BIBLIOGRÁFICAS

FRADE, M. T. S.; DINIZ, P. V. N.; OLINDA, R. G.; MAIA, L. A.; GALIZA, G. J. N.; SOUZA, A. P.; NÓBREGA NETO, P. I.; DANTAS, A. F. M. Pythiosis in dogs in the semiarid region of Northeast Brazil. **Pesquisa Veterinária Brasileira**, v. 37, n. 5, p. 485-490, 2017.

FRADE, M. T.; FIRMINO, M. O.; MAIA, L. A.; SILVEIRA, A. M.; NASCIMENTO, M. J. R.; MARTINS, F. S. M.; SOUZA, A. P.; DANTAS, A. F. M. Características epidemiológicas, clínico-patológicas e morfotintoriais de quatorze casos de nocardiose em cães. **Pesquisa Veterinária Brasileira**, v. 38, n. 1, p. 99-106, 2018.

GALIZA, G. J. N.; SILVA, T. M.; CAPRIOLI, R. A.; BARROS, C. S. L.; IRIGOYEN, L. F.; FIGHERA, R. A.; LOVATO, M.; KOMMERS, G. D. Ocorrência de micoses e pitiose em animais domésticos: 230 casos. **Pesquisa Veterinária Brasileira**, v. 34, n. 3, p. 224-232, 2014.

GREENE, C. E. **Doenças infecciosas em cães e gatos**. 4 ed. Editora Guanabara Koogan LTDA., Rio de Janeiro, 2015.

OLIVEIRA, M. C.; STOCCO, A. V.; SILVA, S. C.; SOUSA, C. A. S.; MOREIRA, R. M.; FIGUEIREDO, M. A. Criptococose intestinal em um cão: relato de caso. **Revista Brasileira de Ciência Veterinária**, v. 24, n. 3, 2018.

RAMOS-VARA, J. A.; BEISSENHERZ, M. E. Optimization of immune histochemical methods using two different antigen retrieval methods on formalin-fixed, paraffin-embedded tissues: experience with 63 markers. **Journal of Veterinary Diagnostic Investigation**, v. 12, n. 4, p. 307-311, 2000.

SANTOS, R. L.; ALESSI, A. C. **Patologia Veterinária**. 2 ed. Editora Roca, São Paulo, 2016.

ZACHARY, J. F. **Bases da Patologia Veterinária**. 6. ed. Elsevier, Rio de Janeiro, 2018.