

ARTIGO CIENTÍFICO

TRATAMENTO DE FERIDAS CUTÂNEAS OCACIONADA POR QUEIMADURA EM UM CANINO – RELATO DE CASO

Jamiliana Querino Costa^{1*}; Clarisse Silva de Menezes Oliveira¹; Mariana de Melo Alves¹; Maria Franciscarla Nascimento Moura²; Matheus Estrela Sulpino da Nóbrega¹; Vitória Rodrigues Durand¹; Ana Lucélia Araújo³; Vanessa Lira de Santana⁴

Resumo: Lesões cutâneas surgem após trauma tecidual, no caso de danos extensos é importante o auxílio terapêutico para acelerar processo cicatricial, visto que este apresenta-se lento. As queimaduras dérmicas promovem lesão térmica, focais, multifocais ou extensas, e podem ser de primeiro, segundo ou terceiro grau. Este relato objetiva abordar o caso de uma cadela, SRD, que apresentou lesões de pele por queimadura de primeiro e segundo grau, acometendo língua, com 50% da área prejudicada, dorso, ventre abdominal, axilar e coxins plantares. Animal apresentava disfagia, hiporexia, apatia, dor severa nos primeiros dias de tratamento. Tratada com antibióticos, anti-inflamatórios e analgésicos sistêmicos e tópico com higienização das feridas e aplicação pomada cicatrizante. Animal teve total cicatrização com 121 dias.

Palavras-chave Cicatrização. Derme. Lesão.

TREATMENT OF CUTANEOUS WOUNDS CAUSED BY BURNING IN A CANINE - CASE REPORT

Abstract: Skin lesions arise after tissue trauma, in case of extensive damage, therapeutic aid is important to accelerate the healing process, since it is slow. Dermal burns promote thermal, focal, multifocal or extensive injury, and may be first, second or third degree. This report aims to address the case of a bitch, SRD, who presented skin lesions due to first and second degree burns, affecting tongue, with 50% of the affected area, back, abdominal belly, axillary and plantar cushions. The animal presented dysphagia, hyporexia, apathy, severe pain in the first days of treatment. Treated with antibiotics, anti-inflammatory drugs and systemic analgesics and topical with wound hygiene and healing ointment application. The animal had total healing at 121 days.

Keywords Healing. Dermis. Injury.

*Autor para correspondência

Recebido para publicação em 22/08/2019; aprovado em 10/04/2020

¹ Discente do curso de Bacharelado em Medicina Veterinária, Instituto Federal da Paraíba (IFPB), Sousa-PB, Brasil. jamilianacosta@gmail.com

² Programa de Pós-Graduação em Saúde e Ciência Animal, Universidade Federal de Campina Grande (UFCG), Patos-PB, Brasil.

³ Docente do curso de Bacharelado em Medicina Veterinária, Instituto Federal da Paraíba (IFPB), Sousa-PB, Brasil.

⁴ Docente do curso de Medicina Veterinária, Faculdades Nova Esperança (FACENE/FAMENE), João Pessoa-PB, Brasil.

INTRODUÇÃO

Ferida é uma lesão caracterizada pela interrupção da continuidade normal de um tecido orgânico, nos quais os traumas representam o principal mecanismo causador de injúrias à pele e às estruturas cutâneas adjacentes, em que a tolerância ou a resistência à lesão varia de acordo com o tipo de tecido. O processo de cicatrização inicia-se imediatamente após o trauma, por diversos estágios contínuos e complexos (inflamação, desbridamento, reparação e maturação). Qualquer falha nesse processo pode ocasionar reparação atrasada ou ocorrência de feridas crônicas (CASTRO et al., 2015).

Segundo Moser (2013), as queimaduras podem ser classificadas quanto ao seu mecanismo de lesão, grau, profundidade e área corporal acometida. Queimaduras de primeiro grau ou de espessura parcial superficial são aquelas que atingem a epiderme e resultam em uma simples resposta inflamatória. As lesões de segundo grau ou de espessura parcial profunda são consequência de uma lesão que ultrapassa a epiderme se infiltrando na derme. Já as queimaduras de terceiro grau ou de espessura total são aquelas em que há lesão difusa na pele, com destruição de folículos pilosos, glândulas sudoríparas e sebáceas e como resultado da destruição das camadas da pele, as feridas não se regeneram.

As feridas por queimadura são geralmente de difícil tratamento e podem ter custo alto quando tratadas pela forma tradicional (SAHIN et al., 2011), principalmente as de terceiro grau de grande extensão e que muitas vezes necessitam de uma intervenção cirúrgica reconstrutiva da pele (ARISTIZABAL, 2016).

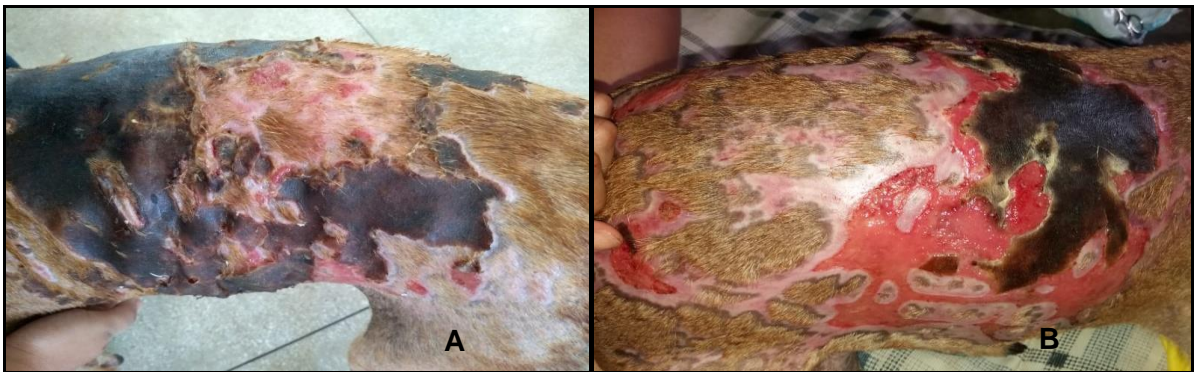
Portanto, o objetivo deste trabalho é relatar os tratamentos complementares utilizados em uma queimadura de primeiro e segundo grau em um canino, sem a necessidade de intervenção cirúrgica, atendido no setor de Clínica Médica de Pequenos Animais do Hospital Veterinário do Instituto Federal de Educação, Ciência e Tecnologia da Paraíba (HV/IFPB).

MATERIAL E MÉTODOS

Foi atendido no HV - ASA/IFPB, uma cadela, SRD, 3 anos de idade, pesando 15kg castrada com quadro de queimaduras cutâneas, possivelmente com óleo quente a aproximadamente 24 horas. O animal exibia lesões de primeiro grau, comprometendo 70% da pele (Figura1), e de segundo grau com cerca de 10% da área afetada. Acometidas na língua com 50% da área prejudicada, dorso, região ventral abdominal e axilar (Figura1). Ao exame físico, o animal apresentou edema de pele, mucosas gengivais e conjuntivais hiperêmicas, desidratação moderada (6-7%), apático, com disfagia, odinofagia e hiporexia.

Optou-se por tratar com banho e limpeza das lesões utilizando água e shampoo degermante de clorexidina a 2%, cuja limpeza ocorria duas vezes por semana. Diariamente eram realizados curativos com pomada cicatrizante à base de penicilina, diidroestreptomicina uréia¹, aplicando-a diretamente nas

lesões, recobertas por gazes umedecidas com solução fisiológica 0,9%, envolvidas com ataduras de algodão. A aplicação da pomada e todo o procedimento de limpeza foram repetidos a cada 12 horas.



Para o protocolo terapêutico escolheu administrar um analgésico Tramadol² a 5% (50mg/mL-0,9mL) e Dipirona³ (500mg/mL-6mL) SID (uma vez ao dia), e um corticosteroide Dexametasona⁴ (2,5mg/mL-6mL), aplicados por via intramuscular.

Por via oral foram administrados antibióticos como Enrofloxacina⁵ (50mg) 3 comprimidos BID (duas vezes ao dia) em um período de 15 dias e Metronidazol⁶ (250mg) 1 comprimido SID (uma vez ao dia), por 7 dias. Também, foi escolhido um anti-inflamatório Meloxicam⁷ (2mg) 3 comprimidos TID (três vezes o dia), em um período de 3 dias, e o Glicol Pet⁸ (7,5mL) administrado BID (duas vezes ao dia), prosseguindo este tratamento durante 60 dias.

RESULTADOS E DISCUSSÃO

O animal apresentava uma inflamação nas áreas atingidas, com extravasamento de exsudato e presença de tecido morto, devido a isso, foi necessário administrar um anti-inflamatório, o Meloxicam que posteriormente foi substituído pelo Metronidazol, sendo um antibiótico anaeróbico, utilizado por sete dias. Ao fazer a troca de medicação observou-se que os ferimentos estavam mais secos com pouca produção de exsudato, e a aparência das feridas estavam mais vivas, com pouco tecido necrosado e aparecimento de tecido de granulação.

A medicação também teve associação com Enrofloxacina e Dexametasona, antibiótico associado a um corticosteroide apresentando uma alta potencia anti-inflamatória no intuito de debelar a infecção ocasionada por bactérias existentes. De acordo com Mallikarjuna et al (2002), relataram que a administração oral do Metronidazol estimula a epitelização tecidual de uma maneira rápida.

Segundo Marchionni (2006), diz que a Dexametasona tem uma efetiva redução da inflamação aguda em lesões produzidas nos animais. O autor Martinez (2006), diz que a Enrofloxacina tem apresentado rápida ação bactericida contra uma gama de agentes patogênicos e vem sendo utilizada em espécies domésticas.

Aos 60 dias, a ferida encontrava-se com as bordas quase aproximadas, seca e sem odor forte. Após quatro meses, já apresentava fechamento completo da área lesionada com crescimento dos pelos, exceto na área central onde apresentava cicatriz.

Portanto, o ferimento da cadela do presente trabalho apresentou cicatrização satisfatória, não desenvolveu infecção bacteriana, e o tecido necrótico foi removido ambulatoriamente sem a necessidade de intervenção cirúrgica, não apresentou reação alérgica nem efeitos colaterais.

CONCLUSÃO

Concluiu-se que apesar do processo de cicatrização ter ocorrido de forma lenta, à utilização desse protocolo terapêutico teve uma boa eficiência no reparo das queimaduras. E o manejo das feridas com banho e limpeza, também obteve um bom desempenho para que o paciente retornasse a sua condição normal.

REFERÊNCIAS BIBLIOGRÁFICAS

ARISTIZABAL, A. S.; HAYASHI, A. M.; MATERA, J. M. Uso do mel orgânico tópico no tratamento de queimadura de terceiro grau em cão: relato de caso. **Revista de Educação Continuada em Medicina Veterinária e Zootecnia do CRMV-SP**, v. 14, n. 1, p. 12-17, 2016.

CASTRO, J. L. C.; HUPPES, R. R.; DE NARDI, A. B.; PAZZINI, J. M. **Princípios e Técnicas de Cirurgias Reconstructivas da Pele de Cães e Gatos (Atlas Colorido)**. 1ed, Curitiba: MedVep Livros, p.10-37, 2015.

MALLIKARJUNA R. C.; GHOSH A.; RAGHOTHAMA C.; BAIRY K. L. Does metronidazole reduce lipid peroxidation in burn injuries to promote healing? **Burns**, v. 28, n. 5, p. 427-429, 2002.

MARCHIONNI, Antônio Márcio Teixeira; PAGNONCELLI, Rogério Miranda; DE ALMEIDA REIS, Silvia Regina. Influência do meloxicam e da dexametasona no processo inflamatório e no reparo tecidual. **Revista Odonto Ciência**, v. 21, n. 51, p. 22-29, 2006.

MARTINEZ, M.; McDERMOTT, P.; WALKER, R. Pharmacology of the fluoroquinolones: a perspective for the use in domestic animals. **Veterinary Journal**, v. 172, p. 10-28, 2006.

MOSER, H.; PEREIRA, R. R.; PEREIRA, M. J. L. Evolução dos curativos de prata no tratamento de queimaduras de espessura parcial. **Rev Bras Queimaduras**, v. 12, n. 2, p. 60-7, 2013.

SAHIN, I. et al. Cost analysis of acute burn patients treated in a burn centre: the gulhane experience. **Annals of Burns and Fire Disasters**, v. 24, n. 1, p. 9, 2011.