

# UM BANCO DE DADOS DE IMAGENS CARDIOVASCULARES PARA O SERVIÇO DE HEMODINÂMICA

Lafayette B. Melo (M. Sc. em Engenharia Biomédica)  
Escola Técnica Federal da Paraíba - COPD  
Grupo de Tecnologia Aplicada em Medicina e Saúde - ETEFPB  
Av. 1º de maio, 720 - Jaguaribe  
58015-430 - João Pessoa - Paraíba - Brasil  
e-mail: lafa@jpa.etfpb.br

## Resumo

*O objetivo deste trabalho foi implementar um Banco de Dados com imagens cardiovasculares filmadas durante o exame de cateterismo cardíaco, realizado no Serviço de Hemodinâmica. Foi criada uma padronização sistemática relativa às informações obtidas durante o exame e foram armazenadas e recuperadas imagens no Banco de Dados, que haviam sido gravadas em filmes de 35 mm, para serem integradas com os demais dados coletados (de oximetria, manometria, débito cardíaco, resistências cardiovasculares e parâmetros de contratilidade do miocárdio).*

## 1. Introdução

O estudo da dinâmica do sistema cardiovascular é feito através do exame de cateterismo cardíaco, com o objetivo de colher dados para verificação do estado do aparelho cardiovascular, da função miocárdica, para orientação diagnóstica e terapêutica.

O cateterismo cardíaco consiste na utilização de cateteres especialmente fabricados para atingirem os diversos locais do sistema cardiovascular por via venosa, arterial ou mesmo através da punção de alguma cavidade cardíaca. Este tipo de exame tem sido aplicado cada vez mais, devido à sua baixa morbidade e mortalidade, possuindo como principais indicações:

- a) confirmação de exames clínicos ou não-invasivos;
- b) avaliação do desempenho cardíaco;
- c) suspeita de anomalias associadas a alguma cardiopatia;
- d) definição de conduta cirúrgica e avaliação de resultados pós-operatórios;
- e) fins terapêuticos (angioplastias, atrioseptostomia, retirada de corpúsculos estranhos etc).

De modo geral, um exame completo de cateterismo cardíaco, realizado no Laboratório de Hemodinâmica, abrange os estudos hemodinâmicos e angiocardiógráficos do paciente. As medidas terapêuticas, por meio de cateterismo, estão se consagrando e sendo cada vez mais utilizadas nos últimos tempos devido à sua baixa morbidade e mortalidade.

Os estudos hemodinâmicos propriamente ditos englobam:

**Oximetria** - É o estudo da saturação de oxigênio nas diversas regiões cardiovasculares;

**Manometria** - É o estudo das pressões cardiovasculares e das diversas curvas obtidas;

**Débito Cardíaco** - O volume de sangue ejetado pelo ventrículo esquerdo na unidade de tempo;

**Resistências Cardiovasculares** - Resistência que o sistema cardiovascular opõe ao fluxo de sangue e

**Contratibilidade do Miocárdio** - Parâmetros que permitem a avaliação do desempenho do músculo cardíaco.

Os estudos angiocardiógráficos englobam as filmagens das imagens cardiovasculares, geralmente registradas em filmes de 35 mm. Os exames das coronárias são denominados **cineangiocoronariografias** e os das demais regiões cardíacas são denominados **cineangiocardiógrafias**. Há ainda os exames de **angiografias seletivas** que podem ser cerebrais, renais, periféricas, dentre outros.

Deste modo, o objetivo deste trabalho foi implementar um Banco de Dados com as imagens filmadas durante o cateterismo e integrá-las às informações obtidas a partir da oximetria, manometria, débito cardíaco, resistências vasculares e parâmetros de contratibilidade. Para tanto, foi elaborada uma padronização sistemática de como os dados seriam obtidos a partir da visualização das imagens durante a fase de análise descrição do Sistema.

## 2. Materiais e Métodos

### Hardware

Foi utilizado um microcomputador com a seguinte configuração:

- processador 486 DX4 (100 Mhz);
- memória RAM de 8 Mb;
- disco rígido de 1 Gb;
- monitor SVGA (0.28 "dot-pitch");
- drive para disco de 3 1/2 polegadas (1.44 Mb);
- placa de vídeo.

### Software

Os programas necessários à execução deste projeto podem ser relacionados do seguinte modo:

- sistema operacional MS-DOS 6.0 ou versões posteriores;
- ambiente Windows 3.1 ou versões posteriores;
- MS-Access versão 2.0;
- Global Lab (software para tratamento de imagens e conversão em diversos formatos da imagem obtida).

### Equipamentos utilizados no Laboratório de Hemodinâmica

As imagens foram gravadas com uma câmera padrão NTSC, a partir de imagens estáticas apresentadas pelo tagarno em filmes de 35 mm. Através de uma placa de vídeo (VideoBlaster) as imagens foram geradas no computador nos formatos TIFF e GIF, utilizando o software de processamento de imagens Global Lab.

O Laboratório de Hemodinâmica é composto por equipamentos Advantx DXL.

Além dos equipamentos descritos anteriormente, os Laboratórios de Hemodinâmica possuem:

- polígrafo para coletar graficamente sinais biológicos do paciente (em geral um canal é utilizado para ECG e dois canais são utilizados para medidas de pressão);
- desfibrilador;
- oxímetro para verificação da saturação de oxigênio do paciente no momento do exame;
- tagarno (equipamento para projeção dos filmes de 35 mm);
- bomba injetora (equipamento ligado ao cateter, de onde é impulsionado contraste radiopaco para verificação da mobilidade e do estado morfológico do coração).

Um painel de controle, localizado na mesa do paciente, estabelece tanto os movimentos desta, quanto os movimentos do arco giratório, de tal forma que o aparelho cardiovascular seja melhor visualizado.

O modelo de Banco de dados adotado foi o relacional, no qual os dados são agrupados em tabelas divididas em linhas e colunas. Um exemplo seria cada coluna com uma característica como nome, peso ou sexo e cada linha com um conjunto de dados sobre um paciente. Uma coluna corresponde a um campo e uma linha a um registro. Dentre os Bancos de dados relacionais existentes, o escolhido será o MS-Access, pelo fato de o mesmo possuir uma série de vantagens, tais como:

- é um dos mais utilizados em microcomputadores, o que já estabelece um padrão de Hardware fácil de ser lidado por aqueles que trabalharão com o Sistema;

- pode ser utilizado quase que totalmente de forma interativa, é bastante fácil de programar e está disponível para plataforma Windows;

- tem uma grande facilidade para armazenar imagens criadas ou recuperadas por outros aplicativos.

### 3. Análise e Descrição do Sistema

As imagens foram subdivididas em cineangiocoronariografia (direita e esquerda), cineangiocardiofografia e angiografias seletivas. A cineangiocardiofografia foi subdividida em ventriculografia esquerda, ventriculografia direita, aortografia, retorno venoso (para o átrio esquerdo) e arteriografia pulmonar. As cineangiocoronariografias direita e esquerda não têm dados comuns. Podem, por isso, ser entendidas como subdivisões diretas das imagens obtidas. O relacionamento, no caso, é de um-para-um, obrigatório no lado das cineangiocoronariografias. A subdivisão das cineangiocardiofografias é utilizada apenas em nível esquemático, pois cada um desses exames tem características próprias não comuns entre si. Para as angiografias seletivas, foi colocado como dado apenas uma observação eventual. O

relacionamento do lado das cineangiocardiofografias e das angiografias seletivas é obrigatório no lado destas e não obrigatório no lado da entidade imagens, que possui como dado apenas um comentário do hemodinamicista.

#### 3.1 Cineangiocoronariografia

Na cineangiocoronariografia são diagnosticadas obstruções do tipo anular, segmentada, excêntrica, ulcerada ou irregular nas diversas regiões das coronárias direita e esquerda. Tais regiões compreendem, na coronária direita, o óstio (OST), o nó sinusal (NS), a primeira marginal direita (MD1), a segunda marginal direita (MD2), a primeira ventricular posterior (VP1), a segunda ventricular posterior (VP2) e a descendente posterior (DP). Na coronária esquerda temos o óstio, o tronco (TRO), a descendente anterior (DA), a primeira diagonal (Dg1), a segunda diagonal (Dg2), a terceira diagonal (Dg3), o primeiro septo (Sep1), o segundo septo (Sep2), a circunflexa (Cx), a primeira marginal esquerda (ME1), a segunda marginal esquerda (ME2), a terceira marginal esquerda (ME3) e a descendente posterior (DP).

Neste tipo de exame só são diagnosticadas coronariopatias obstrutivas, pois as não-obstrutivas são identificadas através de exames metabólicos e de microcirculações, de testes de identificação com radioisótopos ou de testes ergométricos com ou sem radioisótopos.

É de interesse do médico hemodinamicista que seja registrado o grau ou porcentagem da obstrução, a ocorrência ou não de trombo e o terço atingido (inicial, médio ou distal). Neste último caso, apenas em algumas regiões específicas: na coronária direita a MD1, a MD2, a VP1, a VP2 e a DP e, na coronária esquerda, a DA, a Dg1, a Dg2, a Dg3, a Cx, a ME1, a ME2, a ME3 e a DP.

No laudo, apenas valores observados devem ser escritos, de forma que não sejam apresentadas informações desnecessárias.

### 3.2 Cineangiocardiografia

#### 3.2.1 Ventriculografia Esquerda

Na ventriculografia esquerda, é verificado o estado da válvula mitral e das paredes do ventrículo esquerdo.

Sobre a válvula mitral pode se observar se há estenose, insuficiência, dupla lesão, boa mobilidade e prolapso da lacínia anterior, posterior ou ambas. Pode ser diagnosticado se as paredes do ventrículo esquerdo - anterior, apical, lateral, e inferior - estão hipertróficas, discinéticas, acinéticas ou hipocinéticas.

Pelo trajeto percorrido pelo cateter, é notada alguma comunicação, seja ela interatrial (CIA) ou interventricular (CIV).

Pela integridade do septo podemos identificar se há ou não CIV.

#### 3.2.2 Ventriculografia Direita

Na ventriculografia direita, podemos verificar se a válvula tricúspide apresenta estenose ou insuficiência e se a válvula pulmonar apresenta estenose (supravalvar, valvar, infundibular ou infundíbulo valvar) ou anel (hipoplásico ou atrésico).

#### 3.2.3 Aortografia

Na aortografia, verificamos o estado da válvula aórtica: se há estenose (supravalvar, valvar ou subvalvar), insuficiência ou aorta bicúspide.

Também é verificada a ocorrência de aneurisma para diversas regiões, estando estas dissecantes ou dilatadas; bem como comunicações, coarctações e persistência do canal arterial (PCA) através do trajeto percorrido pelo cateter ou pela visualização da imagem.

#### 3.2.4 Retorno Venoso

Por exame do retorno venoso, verificamos as condições do átrio esquerdo, através da observação da integridade do septo, ou seja, se há algum tipo de CIA e se há retardo do esvaziamento do átrio para o ventrículo esquerdo, indicando estenose mitral.

#### 3.2.5 Arteriografia Pulmonar

Na arteriografia pulmonar, é verificada a ocorrência de diversos problemas no tronco, ramos e artéria.

#### 3.2.6 Angiografias Seletivas

As angiografias seletivas são exames de cateterismo realizados no cérebro (angiografias cerebrais), nos rins (angiografias renais) etc. Para estes exames, foram consideradas informações na forma de comentários (eventuais observações clínicas registradas).

## 4. O Sistema

O Sistema armazena e integra imagens junto com outras informações, de modo semelhante ao demonstrado na figura 1, abaixo.

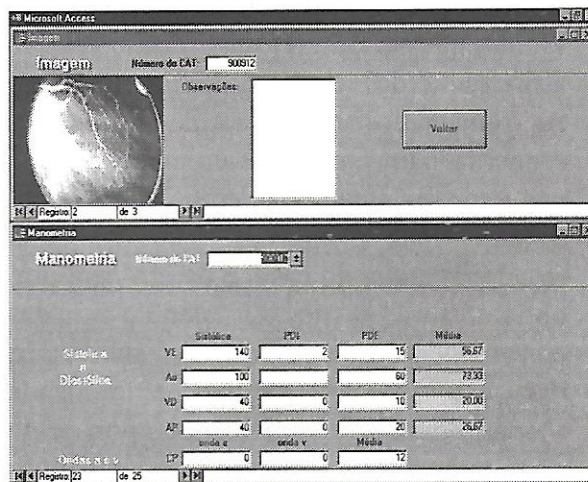


FIGURA 1: Imagem e Manometria

Do modo apresentado acima, o médico hemodinamicista pode fazer alguma observação e registrá-la no espaço ao lado da imagem ao mesmo tempo que analisa os dados de Manometria.

## 5. Conclusões

Há de pensar como novas tecnologias e padrões de imagens poderão ser compatibilizados com o Sistema, visto que equipamentos mais modernos de hemodinâmica trarão consigo novos formatos e modos de acesso a essas imagens, principalmente em formato digital (por exemplo, DICOM).

O Sistema proposto atendeu ao objetivo do trabalho, proporcionando a disponibilidade de um grande volume de dados para o médico hemodinamicista e, conseqüentemente, facilitando a análise clínica e um atendimento mais eficiente e preciso ao paciente.

## 6. Bibliografia

- ABADAL, José B. **Aportes de una base de datos de pacientes sometidos a sondeo cardiaco.** In: Revista Médica do Chile. vol. 120. nº 4. Chile: Revista Médica do Chile, 1992.
- ALOAN, L. **Hemodinâmica e Angiocardiografia - Obtenção de Dados, Interpretação e Aplicações Clínicas.** Rio de Janeiro - São Paulo: Livraria Atheneu Ltda, 1982.
- BRAUNWALD, E. **Tratado de Medicina Cardiovascular.** 2ª ed. São Paulo: Livraria Roca Ltda, 1987.
- DATE, C. J. **Introdução a Sistema de Banco de Dados.** Rio de Janeiro: Campus, 1984.
- FAIRLEY, Richard. **Software Engineering Concepts.** United States: Mcgraw-Hill, 1985.
- Fº, Wilson A. Pimentel et al. **Hemodinâmica, Angiocardiografia: Interpretação Clínica.** São Paulo: Sarvier, 1988.
- GRAY, Henry et al. **Anatomia.** 29ª ed. Rio de Janeiro: Guanabara Koogan, 1985.
- GROSSMAN, William. **Cardiac Catheterization and Angiography.** 3ª ed. Boston: Lea & Febiger Philadelphia, 1986.
- JENNINGS, Roger et al. **Dominando o Microsoft Access.** Rio de Janeiro: Ciência Moderna Ltda, 1993.
- PERRY, Greg. **Access 2 for Windows - Técnicas de Programação.** Rio de Janeiro: Axcel Books, 1994.
- VARELA, José Roberto et al. **Access 2.0 Interativo e Visual.** São Paulo: Érica, 1994.