

doi <http://dx.doi.org/10.18265/2447-9187a2022id7715>

ARTIGO ORIGINAL

SUBMETIDO 09/05/2023

APROVADO 31/07/2023

PUBLICADO ON-LINE 21/08/2023

PUBLICADO 15/01/2025

EDITOR ASSOCIADO

Vinicius Longo Ribeiro Vilela

Lesão pélvica em bovinos leiteiros decorrente de trauma em galpão de confinamento

RESUMO: O piso nas áreas de caminhada e manejo é um dos componentes mais importantes no alojamento do rebanho bovino por conta de seus efeitos na saúde e no bem-estar dos animais. O objetivo deste estudo foi relatar dois casos de lesão na região coxofemoral decorrente de queda em piso de cimento liso, em bovinos de confinamento na cidade de Recife. Em um intervalo de um mês, dois bovinos adultos apresentaram lesão na região coxofemoral após queda no interior da instalação. O primeiro caso ocorreu com uma vaca da raça Girolanda, de 5 anos de idade, com aproximadamente 450 kg, que escorregou no momento da contenção, com peia, para aplicação de bisnaga intramamária, caindo com a região pélvica esquerda ao solo. Na necropsia, observou-se que a cápsula articular da articulação coxofemoral esquerda apresentava áreas de rigidez (anquilose) e, após a abertura da articulação, foi constatada uma fratura complexa na fossa do acetábulo, que se estendia até o osso púbico, fissura do ísquio e presença de osso esponjoso se estendendo do acetábulo ao ísquio. O segundo caso ocorreu em uma vaca de 6 anos de idade, com aproximadamente sete meses de gestação, que escorregou e caiu com os membros pélvicos abduzidos antes da ordenha. A necropsia evidenciou que a fossa do acetábulo esquerda estava parcialmente preenchida por coágulos hemorrágicos e que os músculos bíceps femoral e semitendinoso estavam edemaciados, achados compatíveis com luxação da articulação coxofemoral. Conclui-se que as instalações devem ser construídas com atenção especial para um piso antiderrapante, que permita o escoamento da água e dos resíduos orgânicos e seja de fácil limpeza. A combinação desses fatores reduz significativamente a ocorrência de acidentes, reduzindo os casos de fraturas e luxações em vacas leiteiras de alta produção.

Palavras-chave: *bovinocultura leiteira; fratura; instalações; luxação coxofemoral; perdas produtivas.*

Pelvic injury in dairy cattle due to trauma in confinement barns


ABSTRACT: *The flooring in walking and handling areas is one of the most important components in cattle housing due to its effects on animal*


 Huber Rizzo ^[1] *

 Jerônimo Hugo de Souza ^[2]

 Edvaldo Sebastião da Silva ^[3]

 Taile Katiele Souza de Jesus ^[4]

 Edson Batista de Assis Júnior ^[5]

 Izaac Pereira da Silva Medeiros ^[6]

[1] hubervet@gmail.com

[2] jeronimo.hsouza@gmail.com

[3] edvaldojuniorcz@gmail.com

[4] tailekatiele14@yahoo.com.br

[5] edsonuno15@gmail.com

Departamento de Medicina Veterinária, Universidade Federal Rural de Pernambuco (UFRPE), Recife, Pernambuco, Brasil

[6] izaac2014@gmail.com

Departamento de Zootecnia, Universidade Federal Rural de Pernambuco (UFRPE), Recife, Pernambuco, Brasil

* Autor para correspondência.



health and welfare. This study aimed to report two cases of coxofemoral region injury resulting from falls on smooth cement floor in confined cattle in the city of Recife, PE. Within one month, two adult cattle presented coxofemoral region injuries after falls inside the facility. The first case involved a five years old Girolanda cow, weighing approximately 450 kg, which slipped during containment with a hobble for intramammary infusion application, falling with its left pelvic region to the ground. Necropsy revealed that the articular capsule of the left coxofemoral joint exhibited areas of stiffness (ankylosis), and, upon opening the joint, a complex fracture in the acetabulum fossa (extending to the pubic bone), a fissure in the ischium, and the presence of spongy bone extending from the acetabulum to the ischium were observed. The second case involved a six-year-old cow, approximately seven months pregnant, which slipped and fell with its hind limbs abducted before milking. Necropsy showed that the left acetabular fossa was partially filled with hemorrhagic clots and the biceps femoris and semitendinosus muscles were edematous, findings compatible with coxofemoral joint dislocation. It is concluded that facilities should be constructed with special attention to non-slip floor, allowing for water and organic waste drainage and easy cleaning. The combination of these factors significantly reduces the occurrence of accidents, decreasing cases of fractures and dislocations in high-production dairy cows.

Keywords: coxofemoral dislocation; dairy cattle farming; facilities; fracture; production losses.

1 Introdução

Na bovinocultura leiteira, propriedades que buscam alcançar resultados de produção satisfatórios vêm implementando métodos de criação mais modernos, os quais muitas vezes são implantados de forma inadequada. Na fase de planejamento e execução das atividades nas propriedades leiteiras, as instalações requerem atenção por exercerem influência direta na saúde e na produtividade dos animais. Instalações bem planejadas facilitam o manejo diário do rebanho e influenciam sobremaneira o conforto e a saúde das vacas, refletindo na produção (Zopollato, 2022).

Entre os pontos a serem observados nas instalações, o material utilizado no piso dos galpões merece atenção especial. O piso de cimento, com o uso contínuo pelos bovinos, sofre desgaste, perdendo parte de sua rugosidade e tornando-se liso e escorregadio, predispondo à ocorrência de lesões traumáticas decorrentes de quedas, como fraturas e luxações durante o manejo diário do rebanho (Oliveira; Nascimento; Ollhoff, 2018). Além disso, pisos escorregadios restringem a locomoção natural das vacas, que são forçadas a se adaptar a um ambiente de pouca estabilidade (Sharma; Kennedy; Philips, 2019).

Geralmente, as fraturas ocorrem por conta de acidentes em animais jovens. Porém, em decorrência de um piso inadequado nas instalações, podem acometer animais adultos. As fraturas e luxações coxofemorais são os problemas ortopédicos mais comuns do quadril em bovinos e representam um desafio para o médico veterinário no diagnóstico e tratamento, visto que a região pélvica está encoberta e protegida pela musculatura glútea, o que dificulta a palpação e a inspeção no exame físico (Marchionatti; Fecteau; Desrochers, 2014).

Objetiva-se, com o presente relato de caso, descrever dois casos de lesão na região coxofemoral de vacas leiteiras decorrentes de queda em instalação com piso inadequado de cimento. A sequência do presente trabalho é composta pelo relato de caso com as devidas alterações observadas nos animais na seção 2, a discussão das observações na seção 3 e as considerações finais na seção 4.

2 Relato de caso

Em um intervalo de um mês, dois bovinos adultos de um mesmo rebanho leiteiro da cidade de Recife, estado de Pernambuco (PE), apresentaram lesão na região coxofemoral após queda no interior da instalação onde eram criados. Os animais pertenciam a um rebanho de seis, criados em sistema semi-intensivo, com alimentação fornecida duas vezes ao dia, no início da manhã e ao final da tarde, composta por *Saccharum officinarum* e *Pennisetum purpureum* triturados, *Cynodon spp.* na forma de feno concentrado, fornecido a cada 24 horas, à base de 500 g de farelo de trigo, 500 g de milho triturado e 500 g de farelo de soja. Além disso, após a refeição fornecida pela manhã, as vacas eram soltas em um piquete de 15 m² com *Brachiaria decumbens*, retornando à tarde para a segunda refeição, permanecendo na instalação até o dia seguinte.

Figura 1 ▼
Instalação utilizada para confinamento dos bovinos. (a) Piso e ralo sem grelha, com acúmulo de fezes e urina. (b) Área de contenção das vacas apresentando piso liso. Fonte: acervo dos autores

A instalação de confinamento dos animais era um galpão amplo feito de alvenaria, dispondo de cocho na lateral direita para o fornecimento da alimentação, barras de ferro para separar as vacas individualmente, piso de cimento desgastado com inclinação em direção ao ralo (sem grelha) de 15 cm (largura) por 5 cm (comprimento) no lado esquerdo para drenagem da água e urina, objetivando facilitar a limpeza (Figura 1a e 1b).




Figura 2 ▼

Vaca Girolanda após queda em galpão de confinamento.

(a) Animal em estação com elevação do membro pélvico esquerdo.

(b) Vista dorsal.


(c) Vista da região posterior apresentando aumento de volume na região da articulação coxofemoral esquerda com alterações descritas, indicadas pela seta.

(d) Necropsia de vaca apresentando fratura complexa na fossa do acetábulo.

(e) Vista da estrutura coxal após realização da necropsia.

Fonte: acervo dos autores

O primeiro caso ocorreu com uma vaca da raça Girolando, de 5 anos de idade, com aproximadamente 450 kg e temperamento arisco. Ao ser contida com peia sobre os jarretes para a aplicação de bisnaga intramamária, o animal escorregou, caindo com a região posterior esquerda ao solo. Entretanto, conseguiu levantar-se, permanecendo com uma claudicação de elevação do membro pélvico esquerdo (Figura 2a). Após a queda, a vaca passou a ficar mais tempo em decúbito esternal, evitando permanecer em estação e se locomover.



No exame físico geral, a vaca apresentava-se ativa, em decúbito esternal, ficando em estação com auxílio humano. Apresentava Escore de Condição Corporal (ECC) 3 (1 a 5), presença de ectoparasitas e múltiplas verrugas decorrentes de papilomatose. Os parâmetros vitais não apresentavam alterações. Na locomoção, observava-se uma claudicação de elevação grau IV (Sprecher; Hosteltler; Kaneene, 1997), arrastando a pinça do casco sobre o solo. Com a vaca contida em brete,

foi avaliada e comparada a região pélvica esquerda e direita, sendo evidenciado um aumento de volume na região da articulação coxofemoral esquerda (Figuras 2b e 2c), que, à palpação, não apresentava sensibilidade aos movimentos de flexão e extensão, mas havia uma região de crepitação.

Para auxiliar no diagnóstico, foram solicitados exames de imagem (radiografia e ultrassonografia). No entanto, o aparelho de raio-x veterinário portátil Ultramedic RX 110/100 Ecoray utilizado não teve a potência necessária para avaliação de um bovino adulto, assim como não foi possível realizar a avaliação ultrassonográfica com aparelho Mindray M5 VET, *probe* de 5,0 MHz, sendo necessário *probe* de 3,5 MHz para atingir profundidades necessárias à representação de estruturas ósseas relacionadas à pelve e ao fêmur.

Após avaliação clínica, foi instituído o tratamento com diclofenaco de sódio 50 mg/mL (1 mg/kg/via intramuscular/SID), durante cinco dias. A vaca apresentou leve melhora, ficando mais ativa, mesmo mantendo-se muito tempo em decúbito, claudicando e com apetite reduzido durante sete dias, o que levou ao emagrecimento progressivo. De acordo com o quadro desfavorável à saúde e qualidade de vida do animal, foi instituída a eutanásia, utilizando-se, por via intravenosa, cloridrato de xilazina 2% (0,33 mg/kg); após dez minutos administrou-se cloridrato de cetamina 10% (2 mg/kg) associado a diazepam 0,5% (1 mg/kg) e propofol 1% (4 mg/kg) e, na via intratecal, o cloridrato de lidocaína 2% (3 mg/kg).

Na necropsia, observou-se que a cápsula articular da articulação coxofemoral esquerda apresentava áreas de rigidez (anquilose). Após a abertura da articulação, observou-se fratura complexa na fossa do acetábulo (seta amarela) que se estendia até o osso púbico, fissura do ísquio (seta verde) e presença de osso esponjoso estendendo-se do acetábulo ao ísquio (seta branca), características do processo de cicatrização óssea (Figuras 2d e 2e). Os demais órgãos e estruturas não apresentaram alterações significativas.

O segundo caso aconteceu em vaca Girolando, de 6 anos de idade, pesando aproximadamente 520 kg, em gestação de sete meses e apresentando quadros recorrentes de indigestão simples. Durante o manejo para ordenha, a vaca se agitou, escorregou e caiu com os membros pélvicos abduzidos, não conseguindo se levantar e manter-se em estação.

No exame físico geral, o animal estava ativo, em decúbito esternal, com membros pélvicos abduzidos, ECC 3, presença de ectoparasitas e parâmetros vitais dentro da normalidade. No exame clínico específico, durante manipulação do membro pélvico esquerdo, percebeu-se movimentação atípica em relação à abdução da articulação coxofemoral, com aumento de volume da região, característico de luxação, notando-se o piso liso com inclinação para o ralo com presença de fezes e urina no galpão (Figura 3a). Devido à gravidade da lesão, com impossibilidade de tratamento, após dois dias em observação e confirmado o prognóstico desfavorável do quadro, foi realizada a eutanásia utilizando o mesmo protocolo do animal anterior.

Figura 3 ▶

Vaca Girolando após queda, abdução dos membros posteriores, e achados pós exame necroscópico.

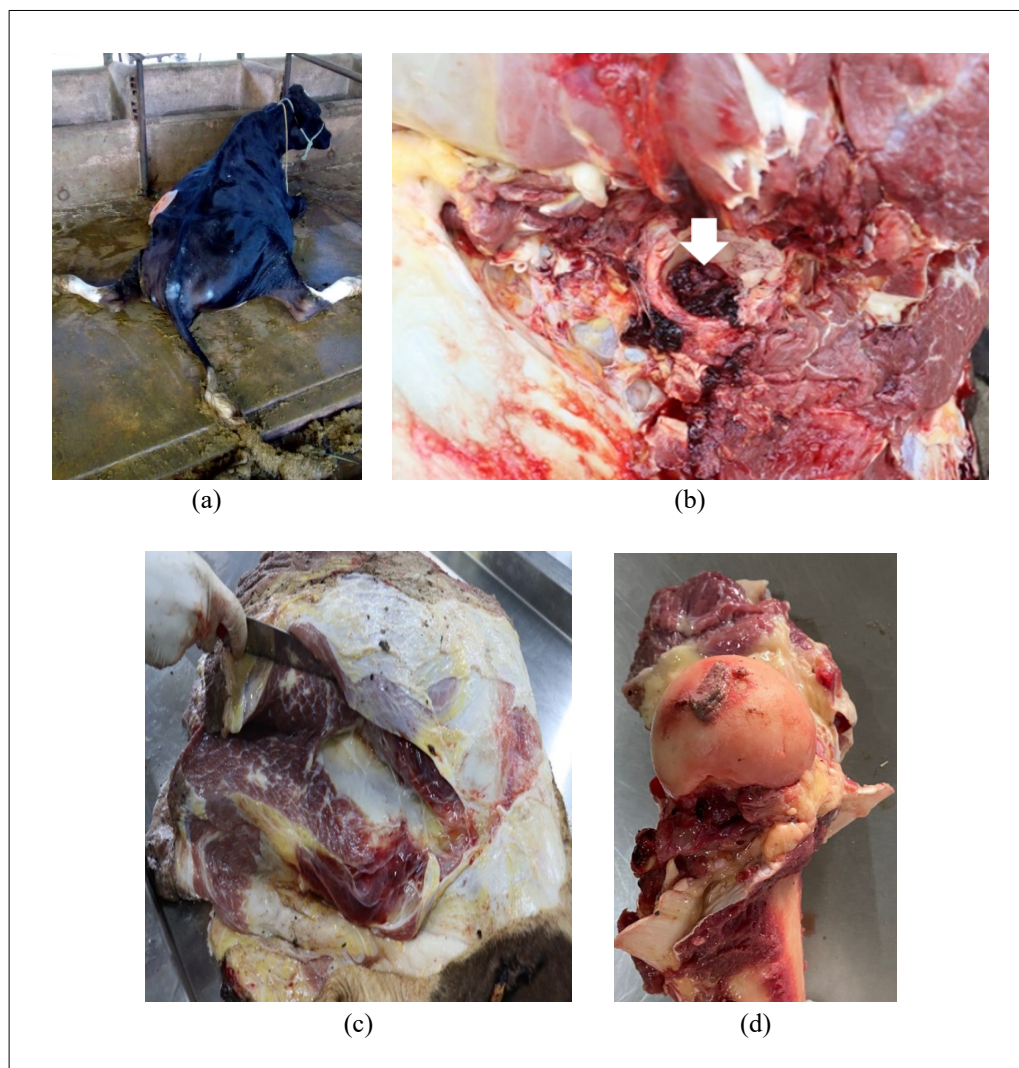
(a) Vaca logo após a queda, com abdução dos membros pélvicos.

(b) Coágulo hemorrágico na fossa acetabular indicado pela seta.

(c) Edema muscular.

(d) Hemoartrose do ligamento da cabeça do fêmur.

Fonte: acervo dos autores



Na necropsia, ao se rebater o membro pélvico esquerdo, evidenciou-se que a fossa do acetábulo estava parcialmente preenchida por coágulos hemorrágicos e a região caudal do músculo bíceps femoral e do músculo semitendinoso apresentavam material gelatinoso de coloração que variava de amarelado a avermelhado (edema), achados compatíveis com luxação da articulação coxofemoral relacionada à hemorragia e ruptura do ligamento da cabeça do fêmur daquela articulação caracterizando o processo de hemoartrose (Figuras 3b-d).

Outros órgãos também apresentaram alterações significativas, observando-se áreas de aderência da pleura visceral e parietal e pulmão com múltiplas áreas de superfície elevada preenchidas por ar (enfisema). Ao corte do lobo pulmonar caudal direito, observou-se a presença de conteúdo purulento recoberto por uma cápsula delgada (abscesso pulmonar, pneumonia abscedante). Ao se abrir a cavidade abdominal, notou-se aderência do retículo ao fígado e ao diafragma com presença de fibrina e um corpo estranho metálico linear medindo 9 cm que ultrapassava a parede do retículo (reticulite traumática).

3 Discussão

A instalação na qual as vacas acidentadas estavam alojadas apresentava piso desgastado, que perdeu boa parte de sua rugosidade, tornando-se escorregadio e

predispondo a acidentes. Além disso, o sistema de escoamento de dejetos, aparentemente, não era eficiente, tornando o piso ainda mais escorregadio. A drenagem insuficiente e a limpeza inadequada dos pisos são problemas comuns nos sistemas de confinamento leiteiro, aumentando o risco de escorregões e quedas (Rushen; De Passilé, 2009). A construção de instalações para bovinos leiteiros deve incluir pisos feitos com material não escorregadio, como concreto, com declive de 2% para facilitar a limpeza e o escoamento das águas e dos resíduos orgânicos (Salman *et al.*, 2020). Contudo, a maioria dos pisos perde a rugosidade ao longo do tempo devido à degradação mecânica e química do material. Uma alternativa de intervenção, quando o piso se torna liso, é a realização de ranhuras na superfície (Telezhenko; Magnusson; Bergsten, 2017). Outras soluções para melhorar a área de locomoção dos animais envolvem a aplicação de materiais de superfícies alternativos, que podem ser duros e ásperos, como resina epóxi – impermeabilizante utilizado na construção civil, com agregados de bauxita (Phillips; Morris, 2001) – e asfalto de mástique (Telezhenko *et al.*, 2009); ou macios, como tapetes de borracha (Rushen; De Passilé, 2009).

Aumentar a fricção dos pisos também aumenta a rugosidade e o desgaste dos cascos das vacas, impedindo o seu supercrescimento. Por outro lado, pisos muito ásperos podem causar desgaste excessivo dos cascos e lesões nas articulações. Um desafio nas instalações da bovinocultura leiteira de confinamento é projetar um sistema de piso adequado que seja ergonômico para os animais, antiderrapante, confortável e que promova a locomoção normal (Telezhenko; Magnusson; Bergsten, 2017).

Apesar de os animais serem de um lote homogêneo, com tamanhos e idades semelhantes, as vacas apresentavam temperamento mais reativo, situação na qual a prevenção de quedas passa por metodologias de manejo racional e inteligente (Delfiol; Menarin; Noro, 2009). Algumas alternativas descritas para favorecer o relaxamento das vacas no momento da ordenha incluem utilizar o bezerro ao pé, sempre realizar no mesmo horário e fornecer ração palatável. Animais com sensibilidade dolorosa podem apresentar comportamentos que dificultam as práticas de manejo diário, como no caso do segundo animal, que apresentava dor devido ao quadro de reticulite traumática, resultando em agitação e queda durante a locomoção forçada. A reticulite traumática é mais comum em bovinos adultos leiteiros em confinamento, pois esses possuem maior exposição a artefatos estranhos nas instalações de galpões e alimentadores, especialmente quando não há uma rotina de higiene adequada (Santos; Konradt; Bassuino, 2020; Tesch *et al.*, 2020).

Os sinais clínicos apresentados pelo animal do primeiro caso eram genéricos e inespecíficos, assemelhando-se ao quadro de luxação patelar, que é uma síndrome observada em grandes animais, ocorrendo de forma uni ou bilateral, em ambos os sexos e em diferentes raças e idades, sendo frequente em bovinos (Silva *et al.*, 2014). No entanto, o arrastamento permanente da pinça e o aumento de volume na região da articulação coxofemoral diferiram da luxação patelar. Em geral, as fraturas e luxações evoluem com sinais clínicos agudos, com a maioria dos casos de fraturas ósseas no membro pélvico de bovinos ocorrendo devido a quedas em pisos escorregadios (Rodrigues *et al.*, 2022). A luxação coxofemoral é mais comumente o resultado de um evento traumático, sendo mais observada em vacas em comparação com touros (Jordan *et al.*, 2022). Contudo, os sinais clínicos são variáveis, dependendo da sua localização, severidade e ocorrência de compressão medular, além do envolvimento de grandes nervos (Afonso *et al.*, 2011). Alguns animais com luxação coxofemoral podem ficar em decúbito e incapazes de se levantar, enquanto outros podem ficar em pé e andar com alguma facilidade. Um animal com afecção crônica no quadril geralmente apresenta atrofia muscular do glúteo, com o trocanter maior proeminente. Se o animal é jovem, uma condição *varus* do membro normal pode ser observada (Marchionatti; Fecteau; Desrochers, 2014).

O diagnóstico das afecções do quadril permanece um desafio para o médico veterinário, sendo confirmado o tipo de lesão principalmente no momento da necropsia (Oliveira; Nascimento; Ollhoff, 2018). A articulação coxofemoral é bem coberta e protegida pelos músculos glúteos, dificultando a palpação e o exame. Qualquer anomalia articular sem ruptura anatômica pode não ser notada facilmente (Marchionatti; Fecteau; Desrochers, 2014). Além disso, os exames de imagem não contribuem para conclusão do diagnóstico, pois o uso da radiografia é dificultado devido ao fato de os aparelhos utilizados na rotina da medicina veterinária terem uso limitado, como o citado no presente relato, assim como à ausência de *probe* de 3,5 MHz na ultrassonografia, capaz de atingir profundidades necessárias para a representação de estruturas ósseas relacionadas à pelve e ao fêmur (Marchionatti; Fecteau; Desrochers, 2014; Oliveira; Nascimento; Ollhoff, 2018).

Somente através da necropsia, Oliveira, Nascimento e Ollhoff (2018) confirmaram a fratura bilateral na cabeça do fêmur de vaca, com comprometimento articular, tendíneo e evidente hematoma ocorrido por traumatismo devido à monta por outro animal.

Em bovinos, a decisão de tratar uma fratura ou luxação é realizada avaliando-se a gravidade, localização, tipo de lesão, valor econômico, genética, custo do tratamento e prognóstico esperado (Jean; Anderson, 2014). No presente estudo, uma vaca apresentava gestação avançada, mas não havia possibilidade de mantê-la viva até o parto devido ao comprometimento das condições de bem-estar animal. A eutanásia foi a medida mais sensata após o exame clínico, o que também permitiu o diagnóstico definitivo da localização das lesões.

4 Considerações finais

As instalações com piso antiderrapante, de fácil limpeza e com sistema de escoamento de água e dos resíduos orgânicos reduzem significativamente a ocorrência de acidentes como fraturas e luxações. Ademais, o diagnóstico ágil e preciso de fratura pélvica e luxação coxofemoral na clínica buiátrica é essencial para atenuar o sofrimento do animal, sendo indicativo de eutanásia imediata devido ao mau prognóstico e aos prejuízos financeiros com tratamentos ineficazes.

Para minimizar prejuízos futuros, é necessária a continuidade da avaliação de alternativas para a instalação de pisos que proporcionem condições para que os animais possam expressar a potencialidade de produção e de métodos que auxiliem a tomada de decisão por parte dos médicos veterinários durante o atendimento de casos semelhantes aos apresentados neste relato.

Financiamento

Este trabalho não recebeu financiamento externo.

Conflito de interesses

Os autores declaram não haver conflito de interesses.

Contribuições ao artigo

RIZZO, H.; SOUZA, J. H.; JESUS, T. K. S.; MEDEIROS, I. P. S.: concepção ou desenho do estudo/pesquisa. **ASSIS JUNIOR, E. B.:** análise e/ou interpretação dos dados. **SILVA, E. S.:** revisão final com participação crítica e intelectual no manuscrito. Todos os autores participaram da escrita, discussão, leitura e aprovação da versão final do artigo.

Referências

AFONSO, J. A. B.; SOUTO, R. J. C.; SILVA FILHO, A. P.; COUTINHO, L. T.; MENDONÇA, C. L.; COSTA, N. A. Luxação sacroilíaca em vaca - Relato de caso. **Brazilian Journal of Veterinary Medicine**, v. 33, n. 1, p. 29-31, 2011. Disponível em: <https://bjvm.org.br/BJVM/article/view/781>. Acesso em: 9 maio 2023.

DELFIOL, D. J. Z.; MENARIM, B. C.; NORO, M. Fraturas de vértebras torácicas em bovino Brangus confinado. **Revista Campo Digital**, v. 4, n. 1, p. 155-160, 2009. Disponível em: <https://revista2.grupointegrado.br/revista/index.php/campodigital/article/view/341>. Acesso em: 9 maio 2023.

JEAN, G. S.; ANDERSON, D. E. Decision analysis for fracture management in cattle. **Veterinary Clinics of North America: Food Animal Practice**, v. 30, n. 1, p. 1-10, 2014. DOI: <https://doi.org/10.1016/j.cvfa.2013.11.011>.

JORDAN, B. A.; LOZIER, J. W.; LAKRITZ, J.; NIEHAUS, A. J. Biomechanical properties of an implant designed to stabilize the coxofemoral joint following luxation show dissimilarity to the native ligament of the head of the femur in cattle. **American Journal of Veterinary Research**, v. 84, n. 1, p. 1-8, 2022. DOI: <https://doi.org/10.2460/ajvr.22.05.0080>.

MARCHIONATTI, E.; FECTEAU, G.; DESROCHERS, A. Traumatic conditions of the coxofemoral joint: luxation, femoral head-neck fracture, acetabular fracture. **Veterinary Clinics of North America: Food Animal Practice**, v. 30, n. 1, p. 247-264, 2014. DOI: <https://doi.org/10.1016/j.cvfa.2013.11.001>.

OLIVEIRA, B. I. C.; NASCIMENTO, L. V.; OLLHOFF, R. D. Fratura bilateral em epífise femoral proximal em uma vaca holandesa. **Revista Acadêmica Ciência Animal**, v. 16, ed. especial 3, p. 1-4, 2018. DOI: <https://doi.org/10.7213/1981-4178.2018.163503>.

PHILLIPS, C. J. C.; MORRIS, I. D. The locomotion of dairy cows on floor surfaces with different frictional properties. **Journal of Dairy Science**, v. 84, p. 623-628, 2001. DOI: [https://doi.org/10.3168/jds.S0022-0302\(01\)74517-1](https://doi.org/10.3168/jds.S0022-0302(01)74517-1).

RODRIGUES, L. H. A.; PINTO, A. B. F.; PEDROSO, N. B.; NASCIMENTO NETO, J. P.; CARVALHO, A. L. M. A.; CHALFUN, P. R. B.; SANT'ANA, A. C. C.; CHALFUN, L. H. L. Síndrome da vaca caída: revisão sistemática. **Research, Society and Development**, v. 11, n. 15, 2022. DOI: <http://dx.doi.org/10.33448/rsd-v11i15.37320>.

RUSHEN, J.; DE PASSILÉ, A. M. Flooring options to minimize lameness and optimize welfare. **WCDS Advances in Dairy Technology**, v. 21, p. 293-301, 2009.

Disponível em: https://wcds.ualberta.ca/wcds/wp-content/uploads/sites/57/wcds_archive/Archive/2009/Manuscripts/FlooringOptions.pdf. Acesso em: 9 maio 2023.

SALMAN, A. K. D.; MATARAZZO, S. V.; ARCARO JUNIOR, I.; MELLO, D. S. Ambiência nas instalações para produção de leite. In: SALMAN, A. K. D.; PFEIFER, L. F. M. (ed.). **Pecuária leiteira na Amazônia**. Brasília, DF: Embrapa, 2020. p. 203-221. Disponível em: <https://ainfo.cnptia.embrapa.br/digital/bitstream/item/219318/1/cpafro-18455-lv-pec-leite.pdf>. Acesso em: 9 maio 2023.

SANTOS, J. S.; KONRADT, G.; BASSUINO, D. M. Reticuloperitonite e reticulopericardite traumática em um bovino: relato de caso. In: SEMINÁRIO INTERINSTITUCIONAL DE ENSINO, PESQUISA E EXTENSÃO. DESAFIOS DA CIÊNCIA EM TEMPOS DE PANDEMIA, 25., 2020, Cruz Alta. **Anais [...]**. Cruz Alta: UNICRUZ, 2020. p. 1-4. Disponível em: <https://revistaanais.unicruz.edu.br/index.php/inter/article/view/432>. Acesso em: 4 ago. 2023.

SHARMA, A.; KENNEDY, U.; PHILIPS, C. A novel method of assessing floor friction in cowsheds and its association with cow health. **Animals**, v. 9, n. 4, 120, 2019. DOI: <https://doi.org/10.3390/ani9040120>.

SILVA, S. T. G.; SOUTO, R. J. C.; LIMA, E. H. F.; SILVA, N. A. A.; DANTAS, A. C.; COSTA, N. A.; COUTINHO, L. T.; AFONSO, J. A. B. Estudo clínico-epidemiológico dos casos de fixação dorsal da patela em bovinos. **Revista Brasileira de Medicina Veterinária**, v. 36, n. 1, p. 45-48, 2014. Disponível em: <https://bjvm.org.br/BJVM/article/view/439>. Acesso em: 9 maio 2023.

SPRECHER, D. J.; HOSTELTLER, D. E.; KANEENE, J. B. A lameness scoring system that uses posture and gait to predict dairy cattle reproductive performance. **Theriogenology**, v. 47, n. 6, p. 1179-1187, 1997. DOI: [https://doi.org/10.1016/S0093-691X\(97\)00098-8](https://doi.org/10.1016/S0093-691X(97)00098-8).

TELEZHENKO, E.; BERGSTEN, C.; MAGNUSSON, M.; NILSSON, C. Effect of different flooring systems on claw conformation of dairy cows. **Journal of Dairy Science**, v. 92, n. 6, p. 2625-2633, 2009. DOI: <https://doi.org/10.3168/jds.2008-1798>.

TELEZHENKO, E.; MAGNUSSON, M.; BERGSTEN, C. Gait of dairy cows on floors with different slipperiness. **Journal of Dairy Science**, v. 100, n. 8, p. 6494-6503, 2017. DOI: <https://doi.org/10.3168/jds.2016-12208>.

TESCH, J.; SANTOS, E. N.; MARTINS, L. R. V.; TEIXEIRA, M. L.; SANTOS, G. P. Reticulo pericardite traumática em bovino de leite: relato de caso. **Salão do Conhecimento UNIJUÍ**, v. 6, n. 6, p. 1-4, 2020. Disponível em: <https://publicacoeseventos.unijui.edu.br/index.php/salaconhecimento/article/view/18288>. Acesso em: 4 ago. 2023.

ZOPOLLATO, M. **Instalações para bovinocultura leiteira**. 2. ed. Curitiba: SENAR AR/PR, 2022. 116 p. Disponível em: https://www.sistemafaep.org.br/wp-content/uploads/2021/11/PR.0342-Instalac%CC%A7o%CC%83es-para-Bovinoicultura-Leiteira_web.pdf. Acesso em: 9 maio 2023.